Aus der kgl. Universitäts-Augen-Klinik und Poliklinik
zu München. (Professor Dr. Eversbusch.)

Zur Casuistik

der

angeborenen Irisanomalien.

Inaugural-Dissertation

zur

Erlangung der Doktorwürde

in der

gesamten Medizin

verfasst und einer

hohen medizinischen Fakultät

der

Kgl. bayr. Ludwig-Maximilians-Universität zu München

vorgelegt von

Carl Haeberlin.

München 1903.
Kgl. Hofbuchdruckerei Kastner & Callwey.

Aus der kgl. Universitäts-Augen-Klinik und Poliklinik
zu München. (Professor Dr. Eversbusch.)

Zur Casuistik

der

angeborenen Irisanomalien.

Inaugural-Dissertation

zur

Erlangung der Doktorwürde

in der

gesamten Medizin

verfasst und einer

hohen medizinischen Fakultät

der

Kgl. bayr. Ludwig-Maximilians-Universität zu München

vorgelegt von

Carl Haeberlin.

München 1903.
Kgl. Hofbuchdruckerei Kastner & Callwey.

Referent: Herr Professor Dr. Eversbusch.

Meinen lieben Eltern

in Dankbarkeit.

I.

Die im Nachfolgenden beschriebene Anomalie der Iris wurde im November 1902 an der Kgl. Universitäts-Augen-Klinik und Poliklinik zu München beobachtet.

Frau H., an deren linkem Auge sich die Missbildung findet, suchte wegen asthenopischer Beschwerden ärztlichen Rat nach; von dem Bestehen der Missbildung hatte sie bis dahin überhaupt nicht gewusst und hatte auch durch dieselbe jedenfalls niemals irgend beträchtliche Störungen; sie gibt auf Befragen zwar an, „dass es sie auf dem linken Auge etwas blende", durch die objektive Untersuchung aber ergibt sich keine schwächere Sehkraft auf dem linken als auf dem rechten Auge.

Aus den krankengeschichtlichen Angaben geht hervor, dass die Patientin, die in ihrem 55. Lebensjahre steht, aus einer tuberkulös belasteten Familie stammt; die Mutter, ebenso wie zwei Geschwister sind der Lungenschwindsucht erlegen, während Patientin selbst, sowie zwei lebende Geschwister und der an „Wassersucht" verstorbene Vater niemals an Erkrankungen der Lunge zu leiden hatten. Von Unregelmässigkeiten in dem Befinden ihrer Mutter vor oder während ihrer Geburt ist der Patientin nichts bekannt. Nach früher durchgemachten Augenkrankheiten befragt, gibt sie an, dass sie sich im Alter von 17 Jahren eine

Kornähre ins linke Auge gebracht habe; der Arzt, der sie dann täglich aufsuchte, habe dieselbe mittelst eines Pinsels aus dem Auge entfernt, es sei dann nichts mehr darin gewesen. Durch wenige Tage sei das Auge dann noch etwas gerötet gewesen, diese Rötung sei jedoch bald und ohne weitere Behandlung wieder geschwunden. Eine stärkere Entzündung oder Schmerzhaftigkeit sei damals nicht aufgetreten, auch habe sie sonst niemals an einer Augenkrankheit gelitten und suche jetzt die Behandlung wegen Abnahme der Sehkraft bei der Naharbeit auf.

Status praesens:

Rechtes Auge. Visus centralis $^5/_{25}$, + 3,5 $^5/_{10}$ partiell. Accommodation: N_9 auf 25 cm, + 6,0 N_1 auf 12—18 cm. Astigmatismus regul. 90^0 $2^1/_2$ D. Gesichtsfeld normal.

Die Bindehaut ist leicht gerötet, im Lidspaltenbezirke aussen und innen je ein Lidspaltenfleck. Die Hornhaut ist allenthalben klar und durchsichtig, die Vorderkammer von normaler Tiefe. Die Regenbogenhaut ist im Pupillarteile von dunkelbrauner, in ihren äusseren Partien von etwas hellerer Farbe; nasal finden sich zwei grössere Pigmentflecke. Der Pupillarteil zeigt ein feines, von Lacunen und Trabeceln gebildetes Netzwerk, die äusseren Partien lassen eine feine, radiäre Zeichnung erkennen. Die Pupillaröffnung ist rund, ziemlich genau concentrisch gelegen. Eine Abweichung findet sich nicht. Die Linsenkapsel ist ebenso wie die allenthalben klare und gut durchleuchtbare Linse ohne Trübung. Im

Glaskörper sind keine Trübungen vorhanden. Das ophthalmoscopische Bild des Hintergrundes zeigt die Papille von eiförmiger Gestalt, mit mässiger physiologischer Excavation; die Venen sind gut gefüllt und zeigen deutliche Pulsation. Die Arterien sind mässig eng und von bindegewebigen Einscheidungen begleitet. Der Hintergrund zeigt allenthalben mässige Pigmentierung.

Linkes Auge. Visus centralis $^5/_{20}$ partiell, + 2,0 Cyl. $^5/_{15}$ partiell. Accommodation: N_9 auf 25 cm, + 6,0 N_1 auf 18—25 cm. Astigmatismus regularis von $3^1/_2$ D. Gesichtsfeld normal.

Die Bindehaut ist leicht gerötet, im inneren und äusseren Lidspaltenbezirke je ein Lidspaltenfleck. Die Hornhaut ist allenthalben klar und durchsichtig, ihr senkrechter Durchmesser beträgt 10 mm, ihr wagrechter 11 mm. Die vordere Kammer ist von regelmässiger und gleicher Tiefe wie rechts. Die Regenbogenhaut ist in den centralen Partien von dunkelbrauner, an den Randpartien von etwas hellerer Farbe. Auf ihr finden sich mehrere kleinere und grössere Pigmentflecke, von denen ein besonders grosser etwas nach innen von der Mitte des unteren Quadranten, ein anderer unten aussen sitzt. Der äussere, der obere und der untere Quadrant des Pupillarteiles der Regenbogenhaut zeigen eine ausgesprochen radiäre Zeichnung mit einem von Lacunen durchsetzten, sich mannigfach winklig und in Form von Arcaden durchflechtenden Trabekelwerke. Dieses Trabekelwerk wird oben und unten nach der nasalen Seite zu allmählich flacher, um in der Nähe des später genauer zu beschreibenden Gewebsstückes

gänzlich aufzuhören. Der Abschnitt des Pupillarteiles der Regenbogenhaut, der unter diesem Gewebsstücke hindurchzieht, ist etwas schmäler als der übrige Pupillarteil, zeigt keine Trabecel und Lacunen, sondern ist flach und weist nur Andeutungen radiären Baues auf. Die heller gefärbten Randpartien der Regenbogenhaut, in denen besonders temporal deutliche, rings verlaufende Contractionsfurchen erkennbar sind, zeigen eine feine, radiäre Streifung. Von dem nasalen Teile der Vorderfläche der Regenbogenhaut entspringt aus der Gegend des Circulus iridis minor, etwa den sechsten Teil von dessen Gesamtumfang einnehmend, ein compacter Gewebslappen von gleichem Aussehen wie das periphere Gewebe der Regenbogenhaut. Seine Pigmentierung nimmt centralwärts concentrisch zu, die feine radiäre Zeichnung der peripheren Irispartien setzt sich auf ihn fort. Nahe der oberen Grenze gegen den Circulus iridis minor sitzt im Gewebe ein grösserer, tiefdunkler Pigmentfleck. Der Uebergang in das periphere Gewebe der Regenbogenhaut erfolgt am oberen Rande allmählich, hier biegt der Lappen in einem Bogen in die etwas central vorspringenden Lefzen des circulus iridis minor um. Die nach abwärts sich erstreckende Partie des Lappens, die etwas länger als die obere ist, läuft aus in eine scharfe, radiär verlaufende Leiste, welche die Grenze gegen das übrige Irisgewebe bildet und fast bis zum Kammerwinkel zu verfolgen ist. Die Ränder des Gewebslappens verlaufen convergierend, so dass eine Verjüngung des Lappens entsteht und dieser etwa die Form eines Dreieckes mit abgeschnittener

Spitze zeigt. Er endet mit einer fast 2 mm breiten, stark pigmentierten Basis an dem nasalen Rande eines auf der vorderen Linsenkapsel sich erhebenden, in etwa 5^0 Abweichung von der Senkrechten nach unten aussen verlaufenden Gewebswulstes von weisslich-gelblicher Farbe. Der oberste, am stärksten pigmentierte Teil dieser Basis schiebt sich tief unter den Wulst, während die untere Partie dem medialen Rande des Wulstes genau anliegt, sich somit etwas höher über dem Niveau der vorderen Linsenkapsel befindet. Unter dem Gewebslappen liegt der freie, von ihm überbrückte Teil des Pupillarrandes, der sich beim Spiel der Pupille frei bewegt. Die Pupille selbst ist von querovaler Form. Bei der Einwirkung von Homatropin erweitert sich die Pupille nicht ganz gleichmässig; temporal, oben und unten retrahiert sich der hier etwas breitere Pupillarrand weiter als nasal unter dem Gewebsstreifen, wo er sich zwar auch zurückzieht, aber in nicht so ausgiebiger Weise als in den übrigen Partien. Der genannte Wulst wölbt sich auf der vorderen Linsenkapsel, bei mittlerer Beleuchtung nahe am Pupillarrande, hervor, ist etwa dreimal so hoch als breit; sein grösster Durchmesser verläuft mit einer Abweichung von ca. 5^0 von der Senkrechten nach aussen unten. Seine obere Hälfte ist etwa rechteckig, die untere verjüngt sich allmählich. Er ist von weisslichgelber Farbe und von zahlreichen Pigmentauflagerungen in Form von feinen Strichen und Punkten bedeckt. An der dem vorderen Linsenpole zugewandten Seite sitzt er scharf der vorderen Linsenkapsel auf, die hier ohne irgend-

welche Trübung ihm unmittelbar anliegt. Die vordere Fläche des Wulstes zeigt eine leichte, längsverlaufende Rinne, auf deren Grunde das Pigment besonders reichlich vorhanden ist. Auf der nasalen Seite geht der Wulst in eine leichte, hauchförmige, sich bald verlierende Trübung der vorderen Linsenkapsel und der unmittelbar unter ihr liegenden Linsenpartien über, nachdem er sich vorher scharf nach hinten und umgeschlagen hat. Oberhalb und unterhalb von der Insertion des von der Irisvorderfläche herziehenden Gewebslappens sind diese Verhältnisse deutlich zu erkennen, während naturgemäss in der Höhe der Insertion dieses Lappens die Beziehungen zwischen Kapsel und Wulst der Beobachtung sich entziehen. Die obere Trübung setzt sich an den vorderen Teil des Wulstes an, von dem aus ein feiner, saturiert grauer Grat in sie hinein verläuft. Die untere, nach der nasalen Seite bis unter den Pupillarrand verlaufende Partie der Trübung der Kapsel und der oberflächlicher Linsenpartien bildet die direkte Fortsetzung des am unteren Ende kegelförmig sich zuspitzenden Wulstes.

Ausser der genannten Linsenkapsel und Linsensubstanz keine weitere Trübung; ebenso ist der Glaskörper von Trübungen frei. Das ophthalmoscopische Bild zeigt die Papille astigmatöser verzogen; die gut gefüllten Venen zeigen deutlichen Puls, die Arterien sind mässig eng und von bindegewebigen Einscheidungen auf ihrem Verlaufe begleitet. Der Hintergrund zeigt allenthalben mässig reichliche Pigmentierung.

II.

Beim ersten Anblick kann es den Anschein erwecken, als ob die beschriebene Missbildung dem Gebiete der Membrana pupillaris angehöre. Allein bei genauerer Betrachtung ergeben sich doch so wesentliche Abweichungen von den sonst bei der Membrana pupillaris perseverans erhobenen Befunden, dass eine genauere Untersuchung der Verhältnisse von Interesse ist.

Eine kurze Besprechung des über die persistierende Pupillarmembran Feststehenden dürfte hier am Platze sein. Die persistierende Pupillarmembran wird in der Regel, wie z. B. von Hippel,[4]) als ein aus einzelnen oder mehreren Fäden bestehendes Gebilde beschrieben. Diese Fäden entspringen zumeist aus der Gegend des kleinen Iriskreises, zuweilen aber auch viel weiter peripher. Häufig stehen die an Dicke untereinander oft sehr verschiedenen Fäden miteinander in Verbindung und bilden dann ein über dem Pupillargebiet liegendes Netzwerk. Dieses schwebt entweder frei in der Vorderkammer oder, ebenso wie es auch zuweilen einzelne Fäden thun, inserieren sie mit einer unregelmässig configurierten Platte in der vorderen Linsenkapsel. Die Platten sind teils pigmentiert, teils stellen sie einfache Trübungen der vorderen Kapsel dar. Dies ist der häufigere Fall der Insertionsart; es kommt jedoch auch vor, dass die Insertion an der Hinterfläche der

Cornea stattfindet. In einer Reihe derartiger Fälle ist es allerdings wahrscheinlich, dass eine vorher vorhandene, frei in der Vorderkammer schwebende Membrana pupillaris perseverans in eine später zu stande gekommene Hornhautperforation eingeheilt ist. Jedoch ist auch eine Anzahl von Fällen bekannt, wo die an der Cornea vorhandene Insertion sicher congenital ist, wie z. B. Makrocki,[59]) Vossius[77]) und Wüstenfeld[91]) es beschreiben. Die Farbe der Fäden ist manchmal bedeutend heller als die der Iris, zuweilen aber führen sie auch reichlichere Pigmentationen und sind dann ebenso dunkel wie die Iris selber.

An Stelle einzelner freier oder sich verflechtenden Fäden finden sich auch zuweilen rötlichere, breitere, membranartige Gebilde, wie sie z. B. Gräfe,[19]) Szokalski,[28]) Mayerhausen,[62]) Klein[37]) und Wicherkiewicz[60]) beschrieben werden.

Im Gräfe'schen[19]) Falle fand sich

„die Partie des natürlichen Pupillarraumes durch „eine grauliche, durchscheinende Membran ver- „legt, während eine accessorische Fasermem- „bran von graulicher, stellenweise mit gelb- „lichem Pigment versehener Farbe fast das „ganze Irisgebiet überkleidet, welche mit dem „geschilderten Pupillarhäutchen in continuier- „lichem Zusammenhange steht. Ein vorzugs- „weise gelblich pigmentierter, kreisförmiger „Rand bildet eine Art von Demarkatinslinie „zwischen dem mehr der Iris und dem mehr der „Pupille zugehörigen Teile der Membran. Sie „entspringt nahe der Ciliarzone, scheinbar von

„der Oberfläche der Iris, entweder sofort als „feinfaserige, geschlossene Membran, oder in „einzelnen zarteren und derberen Strängen, die, „aneinandertretend, sehr bald sich zu einem häu„tigen Gebilde verflechten. Der mittlere Teil „derselben, den man zuerst als eine gewöhnliche „Pupillarmembran anzusprechen geneigt war, „liegt nicht ganz in der Ebene der übrigen peri„pherischen Zone, sondern etwas tiefer als diese „und ist in seinem Centrum relatio am meisten „durchscheinend. Es bedeckt nun die accesso„rische Faserhaut nicht continuierlich das ge„samte Iris- und Pupillarareal, sondern dieselbe „zeigt nach oben, innen und unten, innen zwei „regelmässig sectorenförmige Defekte, in welche „von der Peripherie her nur lappenförmige An„deutungen jener Bildung und feine Filamente „hineinragen. Ausserdem finden sich in ihrer „übrigen Ausdehnung Spaltbildungen, welche „ziemlich regelmässig in radienförmiger Anord„nung das Pupillarcentrum umstehen. Die Be„obachtung der hinter diesen verschiedenen De„fekten liegenden Theile lässt nun eine ganz „normale, graugrünlich gefärbte Iris und eine „völlig regelmässig reagierende Pupille erken„nen, namentlich sei erwähnt, dass eine Ver„lötung des natürlichen Pupillarrandes mit dem „Pupillarteile der accessorischen Membran an „keinem Punkte besteht."

Diesem auf dem linken Auge erhobenen Befunde entspricht fast genau der auf dem rechten Auge sich findende.

Infolge der zur Zeit der Publikation des Fal-

les — im Jahre 1865 — noch herrschenden Anschauungen glaubte Gräfe eine Schwierigkeit in der Deutung des beschriebenen Gebildes als Membrana pupillaris perseverans darin sehen zu sollen, dass hier nicht, wie in früheren Fällen, die Membran im Niveau der Iris liegt, und dass sie nicht mit dem Pupillarrande zusammenhängt. Diese Beobachtung aber beweist nur, dass man früherhin mit der Bezeichnung „Membrana pupillaris" allerlei Gebilde verschiedenartigen Ursprunges belegt hat, wenn sie nur im Pupillargebiete sich fanden. Diese Schwierigkeit aber wird, wie Gräfe hervorhebt, durch die von Henle und Kölliker beobachteten „Einstülpungsvorgänge der embryonalen, gefässhaltigen Linsenkapsel durch die aus der Ciliarregion hervorwachsende Iris" überwunden. Wenn auch diese Erklärung nicht mehr mit unseren heutigen Anschauungen übereinstimmt, so ist doch die Erkenntnis von dem Zusammenhange der Pupillarmembran mit dem Circulus iridis minor von Wichtigkeit.

Ein weiterer, ähnlicher Fall ist der von Szokalski[28]) publizierte. Hier handelt es sich um das linke Auge eines vierzehnjährigen Knaben, in welchem die Pupille mit einer Membran verschlossen ist, die in der Mitte eine Perforation zeigt und mit kleinen Faserbündelchen an die vordere Fläche der Iris angeknüpft ist. Es wird angegeben, dass die Membran und die Fäden von brauner Farbe sind, aber Genaueres über die Beschaffenheit wird nicht mitgeteilt. Bei Verengerung der Pupille wird diese Membran bauchig vorgetrieben, und die sich in ihr befindliche Oeffnung geht in den Falten der

Membran verloren; die Faserbündel werden ebenfalls nach vorn getrieben. Bei Mydriasis artificialis verlängern sich die Faserbündel, der Irisrand schiebt sich hinter dieselben ein, so dass es den Anschein hat, dass dieselben nur an den Irisrand angeheftet sind. Auf dem rechten Auge des Knaben waren ebenfalls die Reste einer früher continuierlich gewesenen Membrana pupillaris perseverans erkennbar; dieselbe war einige Jahre vorher gelegentlich einer Bulbusverletzung zerrissen worden.

Ein anderer Fall, in dem es sich auch um eine wirkliche Membranbildung handelt, ist der von Klein[37]) mitgeteilte. Dieser Fall unterscheidet sich von den meisten früher publizierten Fällen von Membrana pupillaris perseverans dadurch, dass das Gebilde sich kuppelförmig über die Iris (von der es beinahe ebenso weit wie von der hinteren Cornealwand absteht, so dass es ungefähr durch die Mitte der Vorderkammer streicht) und über die Pupille erhebt, dass es ferner mit der Linsenkapsel gar nicht in Berührung tritt. Es ist eine wirkliche Membran von zartem, durchscheinendem Grau, von der ungefähren Grösse einer mittelweiten Pupille; diese Membran ist durch zahlreiche, radiär zum Ciliarteile der vorderen Irisoberfläche ziehende, zartere und derbere, teils graue, teils braun pigmentierte Fäden, mit der Iris in Zusammenhang. Ausserdem sieht man durch die Fäden hindurch auf der vorderen Linsenfläche ein der Oberfläche der vorderen Linsenkapsel aufliegendes, zartgraues Scheibchen, welches mit der Membran in keinerlei Verbindung

steht und welches vom Verfasser als ein Ueberrest des der Tunica vasculosa lentis angehörigen Teiles der Membrana capsula-pupillaris angesprochen wird. Die Anomalie findet sich beiderseitig, wenn auch rechts in stärkerem Masse als links.

Ein sehr charakteristischer, ebenfalls beide Augen betreffender Fall wird von Wicherkiewicz[66]) mitgeteilt. Seine Beschreibung lautet:

„Rechtes Auge: Hier finden wir fast die „ganze Iris und die ganze Pupille durch eine „graugelbe Membran verdeckt, die allerdings „an verschiedenen Stellen, namentlich aber in„nerhalb des Pupillargebietes und über der Pu„pillarzone der Iris, durchlöchert erscheint. „Vom Circulus iridis major an ist die Membran „von der Irisfläche abgehoben und mit einer „ziemlich starken Convexität nach vorn gerich„tet. Man erkennt zwar an den stärkeren Oeff„nungen der Pupillarmembran, dass diese Haut „mit der Iris in der Gegend des Circulus iridis „major verfilzt ist, doch ist bei genauerer Be„trachtung zu sehen, dass die Pupillarmembran „an der genannten Stelle ihre Existenz nicht auf„gibt, sondern dass sie sich auch weiter nach „der Peripherie hin ausdehnt, hier gleichmässig „die Ciliarzone der Iris bedeckt und an einzelnen „Stellen, besonders jedoch temporalwärts, in „feinen Fäden endigt. Es ist dies nicht nur „bei richtiger Einstellung der Zehender-Westien„schen Lupe für verschiedene Tiefen zu beob„achten, sondern auch daran, dass die Pupillar„zone der Iris, deren freie Bewegung durch die „durchlöcherten Stellen in der Membran zu er-

„folgen sind, dunkelbraun erscheint, während „die Ciliarzone durch die gleichmässige Pupil- „larmembran in ungleichmässigem Blau hin- „durchscheint.

„Linkes Auge: Die Pupillarmembran weicht „insofern von der des rechten Auges ab, als „hier zunächst die vom Circulus iridis major sich „abhebenden Fäden viel stärker und zahlreicher „sind und dadurch Raum für die dem Pupillar- „teile der Iris entsprechenden Oeffnungen in „der Membran geschaffen ist. Das Gebiet der „durchlöcherten Membran geht allmählich in „einen zusammenhängenden Membranteil über, „an dem man allerdings Linien erkennt, die sich „stärker markieren. Diese zusammenhängende „Membran bedeckt den temporalen Teil der Pu- „pille und befestigt sich an der Mitte der Kap- „sel. Der an der Kapsel befestigte Teil der „Membran entspricht dem Umfange einer ziem- „lic hstark verengten Pupille ($1^1/_2$—2 mm im „Durchmesser). Der Pupillarteil ist gänzlich „frei, und es ist interessant zu beobachten, wie „sich bei stark verengter Pupille die Pupillar- „membran in Falten um die Kapseltrübung legt „und die Pupille gänzlich bedeckt."

Unter den Fällen, in denen eine wirkliche Membranbildung sich findet, ist für unsere Erörterungen von besonderem Interesse der Mayerhausen'sche[62]) Fall, der mit dem unseren gewisse Aehnlichkeit hat, und der nun hier mitgeteilt sei:

Am rechten Auge eines 5 Monate alten Kindes F. L. sind Lider, Sclera und Hornhaut, sowie die

Vorderkammer vollkommen normal. Die Iris ist von blaugrauer Farbe und zeigt eine durchaus normale Struktur. Die Zeichnung derselben ist sehr regelmässig radienförmig. Aus dem Circulus minor derselben entspringt eine Membran, welche ca. die zwei oberen Drittteile der Peripherie derselben einnimmt. Ihre Begrenzung am Circulus ist derart, dass sie in die Erhabenheiten und Vertiefungen derselben sich genau einfügt; der Uebergang ist ein continuierlicher, ohne jede Unterbrechung; der untere, freie Rand der Membran liegt nahezu horizontal und ist etwas unregelmässig. Die Farbe der Membran ist im allgemeinen die der Iris, in der Mitte jedoch etwas dunkler als an den Randpartien. Eine Struktur lässt sich mit freiem Auge nicht erkennen. Der sichtbare Teil des Pupillarrandes reagiert durchaus gut auf Intensitätsschwankungen der Beleuchtung. Bei gewöhnlichem Tageslichte ist nur der unterste Teil der Pupille unbedeckt; bei starker seitlicher Beleuchtung mit der Convexlinse contrahiert sich der Pupillarrand so weit, dass derselbe vollkommen hinter der unteren Begrenzung der Membran verschwindet, von der Pupille also gar nichts mehr sichtbar ist. Bei Atropineinträufelung tritt eine ausgiebige Erweiterung nur nach unten ein, seitlich ist dieselbe äusserst gering. Es ist dies ein Beweis dafür, dass die Pupillarmembran mit dem kleinen Gefässkranze allenthalben fest verwachsen ist.

Vergleichen wir nun die im Vorstehenden geschilderten Fälle mit dem unsrigen, so ergeben sich neben einigen Uebereinstimmungen auch durchgreifende Unterschiede. Zunächst seien der

Gräfe'sche, der Szokalski'sche, ferner der Fall von Wicherkiewicz und der von Klein betrachtet. Ueber den Mayerhausen'schen mögen späterhin noch einige Bemerkungen Platz finden.

In den ersten vier Fällen wird überall eine wirkliche Membranbildung beschrieben; es findet sich jedoch auch überall, ausser in dem Szokalskischen Falle, dessen Beschreibung wenig ausführlich ist, die Angabe, dass die Membran von dünnem Gewebe und zart grauer Farbe sei; teilweise werden auch Pigmentierungen angegeben, die sich aber in nichts von den auch sonst häufig in den fadenförmigen Pupillarmembranresten vorhandenen zu unterscheiden scheinen, und deren Herkunft sich auch auf die weiter unten geschilderte Weise erklären dürfte. In allen vier Fällen aber zeigen die Membranen selbst Dehnungen und Lücken; in dem Gräfe'schen und Klein'schen Falle finden diese sich an der Basis der Gebilde, wo diese mit einzelnen schmalen Fäden und breiteren Gewebsstreifen von der Vorderfläche der Iris ihren Ursprung nehmen. Im Szokalski'schen und Wicherkiewicz'schen Falle aber begegnen wir auch noch Lücken in den membranartigen Gebilden, die im Pupillargebiet selbst gelegen sind. Dass in allen vier Fällen eine beiderseitige Bildungsanomalie, wenn auch in verschieden starkem Masse, sei nochmals erwähnt; diese Beobachtung weist wohl darauf hin, dass bei einer Entwicklungsstörung stärkeren Grades von der uns unbekannten Ursache leicht homologe Organe gleichzeitig betroffen werden.

Der Unterschied dieser vier, sicher als Membrana pupillaris perseverans aufzufassenden Fälle von dem unseren ist klar: Dort zarte, zum Teil von Lücken unterbrochene Membranen ohne bestimmt ausgesprochene Struktur, die das Pupillargebiet allseitig überziehen, ohne jede Verbindung mit der vorderen Linsenkapsel, aber von dem Circulus iridis minor der einen zu dem der anderen Seite ziehend; in unserem Falle dagegen ein von etwa nur dem sechsten Teile des Umfanges des Circulus iridis minor entspringendes, lückenloses Gewebsstück, das in seinem Bau, soweit erkennbar, völlige Uebereinstimmung mit den übrigen Irispartien zeigt, und das nach Ueberbrückung des Pupillarteiles der Iris in einer eigenartigen Weise sich mit der vorderen Linsenkapsel in Verbindung setzt und in ihr adhaeriert.

Eine grössere Aehnlichkeit mit unserem Falle hat, wie gesagt, der Mayerhausen'sche. Hier finden wir ein von dem Circulus iridis minor entspringendes Gewebsstück, das keine Lücke aufweist und in seinem Baue der Iris ähnlich ist — wie weit diese Aehnlichkeit geht, lässt sich allerdings aus der kurzen Beschreibung nicht mit Sicherheit erkennen —; wie der unter dem Gewebsstück liegende Teil des Pupillarrandes sich verhält, ist nicht zu beobachten möglich gewesen. Ferner ist, wie in unserem Falle, die Anomalie nur einseitig, während das andere Auge durchaus normale Verhältnisse aufweist. Allein, unser Fall unterscheidet sich von dem Mayerhausen'schen dadurch, dass wir es in ihm, neben der dreieckigen Form des Gewebslappens, auch noch mit der in ihrem Detail

sehr eigenartigen Adhaerenz an der vorderen Linsenkapsel zu thun haben.

Unter der grossen Zahl von publizierten Fällen von Membrana pupillaris perseverans finden sich nicht wenige, in denen eine Adhaerenz der einzelnen persistierenden Fäden oder Fadenbündel an anderen Teilen des Auges, besonders an der vorderen Linsenkapsel, beschrieben werden. Diese Stelle der Adhaesion wird dann meist, wie z. B. von Norris,[85]) dessen Publikation von sehr lehrreichen Abbildungen begleitet ist, als ein der vorderen Linsenkapsel aufsitzender Fleck oder als eine trübe, unregelmässig geformte Platte beschrieben, mit oder ohne Pigmentflecken, unter der die nächsten Linsenschichten getrübt sind. Bei einer anderen Reihe von Beobachtungen persistierender Pupillarmembranen, nämlich in den sicher congenital entstandenen Fällen einer Adhaerenz der Membranreste an der Hinterfläche der Cornea, wie sie Makrocki,[59]) Vossius[77]) und Wüstenfeld[91]) beschreiben, findet sich auch die Angabe, dass der Stelle der Adhaerenz eine circumscripte Trübung der sonst durchsichtigen Medien entspricht.

Nirgends aber war in der Literatur ein Fall aufzufinden, in dem, wie in dem unserigen, die Stelle der Insertion eine wesentlich über das Niveau der Linsenvorderfläche oder auch der Cornearückfläche hervorragenden Gewebswulst, wie er in unserem Falle sich findet, aufzuweisen hätte. Auch hierin ist noch ein besonderer Unterschied gegen die sonst bekannten Fälle von Membrana pupillaris perseverans, in denen Adhaesionen

und Verlötungen vorlagen, zu sehen; wir haben es, wie sich bei seitlicher Betrachtung besonders gut erkennen lässt, mit einer weit über die Linsenvorderfläche in die vordere Augenkammer hereinragenden Wulstung zu thun, und es gewinnt, wenn wir diesen Befund mit den sonst bei derartigen Adhaerenzen erhobenen zusammenhalten, den Anschein, als ob bei der Entstehung dieser Wulstung vielleicht besondere mechanische Momente wirksam gewesen wären.

Da sich so nach allen Richtungen hin Unterschiede zwischen unserem Falle und den bekannten Fällen von Membrana pupillaris perseverans ergeben, so dürfte seine Veröffentlichung und kritische Besprechung nicht ohne Interesse sein.

III.

Der kritischen Besprechung des Falles seien die wichtigsten Anschauungen über die normale Rückbildung und über die Persistenz der Pupillarmembran vorausgeschickt.

In seiner Arbeit über Iris und Iritis gibt Michel[47]) folgende Erklärung:

Infolge sehr regen Wachstums zeigt die Iris ca. im sechsten Fötalmonat die Bildung einer peripher gelegenen Falte, deren Konkavität nach vorn sieht. An dieser Stelle soll eine endotheliale Verklebung der Flächen der Pupillarmembran stattfinden. Bei dem weiteren Wachstum werde

nun von hier aus ein Zug auf die fixierte Pupillarmembran ausgeübt; diese verdünne sich unter dem mechanischen Zuge, ihr Gewebe weiche in der Mitte auseinander, und so entsteht eine Pupillaröffnung in der Pupillarmembran. Wenn nun eine Lösung der Verwachsung nicht stattfindet, so bilden sich in dem centralwärts von dieser Stelle gelegenen Teile durch Zug und Gegenzug Lücken, zwischen denen einzelne Fäden bestehen bleiben. Wenn man weiterhin annehme, dass eine besondere Derbheit der Pupillarmembran vorhanden ist, auch eventuell in dieser Fötalperiode der centrale Teil mit der Linsenvorderfläche verklebe, so sei das Bild der persistierenden Pupillarmembran gegeben.

Gegenüber dieser Anschauung vertreten andere Forscher, wie z. B. E. v. Hippel,[4]) den Standpunkt, dass für die Entstehung der Pupillaröffnung mechanische Momente nicht in Betracht zu ziehen seien, dass diese vielmehr dadurch zu stande komme, dass durch die Veränderung der Ernährungsbahnen und durch die Ausbildung neuer Gefässe die betreffenden Bezirke allmählich zur Obliteration und schliesslich zum Schwunde kommen. Die Persistenz der Pupillarmembran erklärt v. Hippel durch eine aus nicht näher bekannten Gründen entstandene, aborm derbe Beschaffenheit der Pupillarmembran, die der Grund ihrer mangelhaften Resorption sei. Das Vorhandensein von Pigment muss, wie v. Hippel mit Recht betont, durchaus nicht stets auf eine abgelaufene Entzündung deuten, sondern kann dadurch entstanden sein, dass das in den

obliterierenden Gefässen vorhandene Blut in Pigment sich umwandelte.

Legen wir uns nun die Frage vor, wie in unserem Falle die eigenartige Anomalie zu stande gekommen ist, so müssen wir, bei den grossen Unterschieden gegen die sonstigen Fälle von Membrana pupillaris, eine Reihe von Möglichkeiten erwägen.

Es ist zu untersuchen, ob die Anomalie durch eine in dem Gebiete der Membrana capsulopupillaris aufgetretene Störung veranlasst ist, oder ob ihre primäre Ursache nicht vielleicht in einem anderen Gebiete des in Entwicklung begriffenen Auges, wie der Linsenanlage oder der Irisvorderfläche gelegen hat.

Betrachten wir zunächst die Möglichkeit der Entstehung der Anomalie durch ein regelwidriges Verhalten der Membrana pupillaris. Hier sind zwei Möglichkeiten denkbar: entweder es hat sich um mangelhafte Resorption einer vielleicht abnorm derben Membrana pupillaris gehandelt. Mit dieser, auf die gewöhnlichen Fälle von Membrana pupillaris perseverans angewandten Erklärung aber bleibt es für unseren Fall unklar, wie die persistierende Pupillarmembran, als die das ganze Gebilde dann aufzufassen wäre, sich in ein dem übrigen Irisstroma so äusserst ähnliches, lückenloses Gewebsstück sollte umgewandelt haben; wie ferner dieser Linsenwulst selbst entstanden sein sollte. Es ist nicht denkbar, dass so solid und charakteristisch gebaute Gebilde aus einem so feinen Gefässbezirk entstehen sollten, zumal auch in dem vorliegenden Falle der Pigmentteil des Irisgewebes mitentwickelt ist.

Aber es wäre noch eine zweite Art von primärer Lösung im Gebiete der Membrana pupillaris denkbar. Es wäre nämlich möglich, dass der dem anomalen Bezirk entsprechende Teil der Membrana pupillaris eine Unterernährung und dadurch eine Hypoplasie erlitten habe. Wenn nun der betreffende Abschnitt der gefässführenden Membran in seinem Wachstum stehen blieb, wenn vielleicht aus irgend einem Grunde die Gefässe verödeten, während die übrigen Abschnitte des Auges samt den gefässhaltigen Membranen weiter wuchern, so musste naturgemäss ein Zug auf die beiden Endpunkte des hypoplastischen Bezirkes ausgeübt und diese einander genähert werden. Die Endpunkte sind die Gegend des Circulus iridis minor der Irisvorderfläche und diejenige Gegend der vorderen Linsenkapsel, wo der hypoplastische Bezirk der Membrana capsulo-pupillaris auflag.

Diese Auffassung würde zwar erklären, wieso eine nähere Beziehung zwischen der Irisvorderfläche und der vorderen Linsenkapsel zu stande kommen konnte; beide Teile hatten dabei eine passive Rolle gespielt gegenüber dem Zug, den der in seinem Wachstum zurückgebliebene Membranabschnitt ausgeübt hätte. Verschiedene Umstände sprechen jedoch gegen diese Auffassung. Der hypoplastische Membranabschnitt hätte, um eine derartige bedeutende mechanische Wirkung ausüben zu können, doch eine gewisse Derbheit besitzen müssen, und es ist nicht einzusehen, was aus ihm geworden ist, da sich auch nicht die Spuren von

Resten von Fäden zeigen, die doch bei der durch das Cornealmikroskop bewirkten starken Vergrösserung der Beobachtung nicht hätten entgehen können und die zwischen dem Ende des von der Iris ausgehenden Gewebslappens und dem Linsenwulste eingeschaltet sein müssten. Der Befund ist ja vielmehr der, dass der von der Iris ausgehende Gewebsstreif direkt in den von der vorderen Linsenkapsel sich erhebenden Wulst übergeht, sich gewissermassen in ihn hineinschiebt. Nicht erklärt wird ferner durch diese Auffassung, wie eine so ausgezeichnete Ernährung der Gebilde zu stande kommen konnte, dass der von der Iris ausgehende Lappen sich so vorzüglich entwickeln und dass der auf der vorderen Linsenkapsel sich erhebende Wulst sich zu einer relativ so starken Gewebsmasse ausbilden konnte. Somit dürfte die Annahme einer primären Störung im Gebiete der Membrana pupillaris für die Erklärung der Entstehung der Anomalie nicht genügen.

Weiterhin ist nun zu untersuchen, ob der die Anomalie veranlassende Process etwa primär in der Linse selbst lokalisiert gewesen sein könnte. Der Gedanke an eine intrauterin abgelaufene, zunächst auf die vorderen Partien der Linse und ihrer Kapsel beschränkte Entzündung ist deswegen von der Hand zu weisen, weil eben in dem epithelialen Linsengewebe die Bedingungen für den Ablauf einer typischen Entzündung fehlen; ganz abgesehen davon, dass hierdurch auch die Beteiligung peripherer Irispartien nicht erklärt würde.

Wenn so auch eine primäre Lokalisation weder in der Linsensubstanz, noch in dem eigentlichen,

fertig entwickelten Linsenepithel unmöglich erscheint, so ist doch noch ein zur Linsenanlage gehöriger Gewebsteil zu berücksichtigen und die Frage zu erörtern, inwieweit dieser vielleicht an der Entstehung der Anomalie beteiligt gewesen sein könnte. Lenhossek[6]) hat bei seinen Untersuchungen an Embryonen sehr jungen Alters — Kaninchen vom 10. Tage an — gefunden, dass aus einzelnen der ectodermalen Zellen der Linsenanlage kegelartige Gebilde hervorsprossen, von welchen aus rechtwinklig verlaufende Fasern entspringen, die er als die Anlage des späteren Glaskörpergewebes ansieht. Diese Kegel hat er zu einer Zeit beobachtet, wo die Linsenanlage gerade erst als eine Verdickung des Ectoderms über der noch nicht eingestülpten primären Augenblase zu erkennen ist; auf diesem Stadium erheben sich diese Kegel von den der Augenblase zugewandten Zellen der Linsenanlage. Späterhin, wenn die Linse abgeschnürt ist, finden sich auch auf der vorderen Fläche der Linsenanlage, wenn auch in geringerer Zahl, dieselben, von den ectodermalen Zellen entsprossenden, kegelförmigen Gebilde; auch von ihnen aus verzweigen sich deutlich erkennbare, stets rechtwinklig abgehende Fibrillen, die hier zur Bildung des von Lenhossek so genannten vorderen Glaskörperraumes führen. Normaler Weise schwinden nun diese Elemente des „vorderen Glaskörperraumes", Kegel und Fibrillen, zu der Zeit, wo das Mesenchym zwischen Linse und Ectoderm hineinzuwuchern beginnt, zu einer Zeit also, wo eine Iris noch nicht existiert. Nun könnte man daran denken, dass in unserem

Falle einer dieser von der vorderen Linsenfläche entspringender Zapfen persistiert und sich in atypischer Weise entwickelt und zur Gewebsproliferation Veranlassung gegeben habe. Hätten wir es allein mit dem Wulste auf der vorderen Linsenkapsel zu thun, so könnte diese Auffassung ernstlich in Betracht kommen; für unseren Fall genügt sie jedoch nicht zur Erklärung, da unverständlich bleibt, wie so eine Verlötung und Herüberziehung der peripheren Partien der vorderen Irisfläche zu stande gekommen wäre. Hätte eine Verlötung eines derartigen, atypisch persistierenden Zapfens überhaupt stattgefunden, so könnte für eine Verlötung nur die Hinterfläche oder der Pupillarrand der Iris in Betracht kommen, nicht aber ein weit peripher an der Irisvorderfläche gelegener Bezirk.

Noch eine weitere Möglichkeit der primären Lokalisation des entwicklungsstörenden Processes in der Linse bezw. deren Kapsel muss in Betracht gezogen werden. Fälle von intrauterin erfolgten Rupturen der Linsenkapsel mit nachfolgenden Entwicklungsstörungen sind nämlich sicher beobachtet, so z. B. von Hess[3]) und von v. Hippel.[5]) Während Hess die Verletzung an der hinteren Kapsel fand, ist von Hippel neben solchen der hinteren auch eine Perforation der vorderen Kapsel beobachtet. Die Entstehung der fötalen Rupturen der hinteren Kapsel ist nach Hess so zu erklären, dass die in ihrer Rückbildung durch irgend welche Ursachen gehemmte Arteria hyaloidea — und thatsächlich fand sich auch in mehre-

ren derartigen Fällen eine persistierende Glaskörperarterie — auf die hintere Kapsel einen Zug ausgeübt und so eine Continuitätstrennung zu stande gebracht habe. In den Hippel'schen Fällen hat es sich, wie mit Sicherheit anzunehmen ist, um fötale Entzündungsprocesse gehandelt. Es fanden sich nämlich die beschriebenen Veränderungen nicht nur an den sechs Augen dreier, ein und demselben Wurf entstammender Kaninchen, sondern auch der Befund der cataractösen Veränderungen, der abgelaufenen iritischen Processe mit hinteren Synechien ist wohl auf eine entzündliche Ursache zurückzuführen. Zugleich sind in den Hippel'schen Fällen fünfmal Perforationen der hinteren Kapsel vorhanden; hier liegt in den Lücken typisches Kapselstaargewebe, in einem Falle war auch ein excentrisch gelegener Lenticonus posterior durch reichlichen Austritt von Linsenmassen entstanden. Aber auch eine Perforation der vorderen Kapsel war in einem Falle vorhanden: Feine Blutgefässe waren in den vorderen Kapselstaar eingedrungen, was ohne eine vorhergegangene Perforation der vorderen Kapsel nicht möglich gewesen wäre.

Dass also auch im fötalen Leben Rupturen der Linsenkapsel unter dem mechanischen Zuge von derben Strängen, wie z. B. einer regelwidrig sich nicht resorbierenden Glaskörperarterie oder unter der Einwirkung vor der vorderen Linsenkapsel sich findenden, abnormen Gebilde, wie z. B. durch Entzündungen verdickter Gefässmembranen, möglich sind, ist wohl nicht mehr zweifelhaft. Die Frage nach der primären Lokalisation des Pro-

cesses ist jedoch auch in diesen Fällen dahin zu beantworten, dass eine primäre Lokalisation in dem Linsen-, bezw. Kapselgewebe nicht gegeben ist, dass sich vielmehr der entwicklungsstörende, zu einer Kapselruptur und zur Kapselstaarbildung führende Process ausserhalb des Linsengewebes zu suchen ist. Wenn wirklich, wie späterhin zu erörtern sein wird, die Wucherung des Irislappens in unserem Falle das Primäre war, so ist es wohl denkbar, dass nach der Verlötung desselben mit der vorderen Linsenkapsel unter seinem mechanischen Zuge die Linsenveränderungen zu stande kamen.

Dass ein längere Zeit hindurch einwirkender Druck infolge abnormer Verhältnisse des Amnions zur Erklärung herangezogen werden könnte, scheint nach der Lokalisation und allen Verhältnissen der Anomalie ausgeschlossen; es bliebe z. B. ganz unerklärt, wie nach einem circumscript auf tiefere Gebilde ausgeübten Druck keine Nachwirkungen desselben an der Cornea sollten sichtbar sein, wenn auch andere Forscher, wie z. B. v. Duyse,[1]) viele Anomalien im Bereich der Iris und der Linse, wie Polycorie, Aniridie, atypisches Iris-Kolobom, Corectopie, Linsen-Ectopie u. a. m. auf pathologische Verhältnisse des Amnion zurückführen zu können glauben.

Nach den bisherigen Erörterungen scheint es also ausgeschlossen, dass der Process, der die Anomalie verursachte, primär in den gefässführenden Membranen oder in einem Teile der Linse lokalisiert gewesen sei.

So bleibt noch eine Möglichkeit, näm-

lich die, dass die Iris der Sitz der ersten Ursache der Missbildung war. Es kann sich jedoch nicht um einen iritischen Process im gewöhnlichen Sinne des Wortes gehandelt haben, um einen Process, wie er sich z. B. in den Hippelschen Fällen beschrieben findet. Denn dann wäre bei einer Verlötung der Iris mit der Linsenkapsel die Rückfläche der Iris zur Verlötung gekommen; es hätte sich nur eine hintere Synechie bilden können. So aber müssen wir annehmen, dass der primäre Process an circumscripter Stelle auf der Irisvorderfläche lokalisiert war. Die gute Ausbildung des von der vorderen Irisfläche ausgehenden Gewebslappens weist wohl darauf hin, dass diesem Abschnitt bei der Entstehung der Missbildung eine aktive Rolle zugefallen ist. Bei einer derartigen Auffassung ergäbe sich folgendes: In einer Zeit der fötalen Entwicklung, nachdem die Iris als solche schon vorhanden war, hat auf die Vorderfläche der Iris an einer umschriebenen Stelle ein Reiz eingewirkt, der an diesem Orte das Gewebe zu excessivem Wachstum angeregt hat. Das proliferierende, in einem Reizzustande befindliche Irisgewebe kann dann in seinem Wachstum die Gegend der vorderen Linsenkapsel, die derselben aufgelagerten Gefässmembranen und das bilden verlötet sein. Das Wachstum der Iris in peripherer Richtung hat dann einen Zug auf die Stelle der Verlötung ausgeübt, und unter diesem mechanischen Zuge ist es dann zu einer Continuitätstrennung des Gewebes der vorderen Linsenkapsel gekommen; zwischen den klaffenden Rändern der Kapselwunde hat sich dann jene stärkere, wulst-

artige Gewebsmasse entwickelt, die in ihrer Ausdehnung und Verlaufsrichtung genau der Richtung des von der Basis des Gewebslappens der Iris ausgeübten Zuges entspricht. Die hier wirksam gewesenen anomalen mechanischen Verhältnisse haben dann auch zu einer nicht ganz regelrechten Entwicklung der unmittelbar unter dem Wulste gelegenen, obersten Linsenschichten geführt, was durch deren leichte Trübung bewiesen wird; und ferner ist es nicht unwahrscheinlich, dass der in dem von der Iris ausgehenden Gewebslappen vorhandene „Reizzustand" auch auf die Gebilde, mit denen dieser Lappen verlötete, sich übertrug und sie ebenfalls zu einer stärkeren Gewebsproliferation anregte. Der der Linse angehörige Teil unserer Anomalie kann recht wohl als ein vorderer Kapselstaar aufgefasst werden, dessen Entstehung in Verhältnissen, die ausserhalb des Linsengewebes lokalisiert waren, begründet ist. Dass der den Zug ausübende Gewebslappen nicht zu einzelnen Fäden auseinandergezogen worden ist, sondern kompakte Gewebsmasse blieb, spricht für seine sehr gute Ernährung, die vielleicht in einer entzündlichen Hyperämie ihren Grund hat.

Ein weiterer Punkt, der der Erklärung noch bedarf, ist das Vorhandensein von Pigmentflecken auf dem Linsenwulste. Hierzu dürfte folgendes heranzuziehen sein: Bei den Gebilden, welche in das Gebiet der Membrana pupillaris perseverans gehören, finden sich alle Vorgänge von pigmenthaltigen Membranen bis zu Fällen, in denen einige feine Pigment-

punkte auf der vorderen Linsenkapsel als einziger Rest der früher hier vorhanden gewesenen Gefässmembran sich findet; das letztere Vorkommen erklärt sich, wie oben erwähnt, dadurch, dass in den obliterierenden Gefässen Blutreste liegen bleiben, die dann nicht vollständig resorbiert werden.

Eine grössere Zusammenstellung derartiger Fälle findet sich in der Arbeit von Lommel.[92]) Die in unserem Falle vorhandenen Pigmentflecke dürften ebenfalls die Residuen des dem betreffenden Bezirk angehörigen Teiles der Pupillarmembran sein, von der anzunehmen ist, dass sie durch den Reizzustand des ihr anliegenden Iristeiles ebenfalls in einen solchen versetzt wurde und daher nicht vollständig zur Resorption kam, sondern in Form der vorhandenen Pigmentflecke persistent blieb.

Die Annahme, dass nur ein circumscripter Teil der Irisvorderfläche von dem zur Gewebshyperplasie führenden Reize getroffen worden sei, erklärt uns auch die Thatsache, dass der diesem Bezirk entsprechende Pupillarteil der Iris ziemlich normal gebildet ist; er ist eben von diesem Reize nicht getroffen worden. Dass er im allgemeinen sogar etwas schwächer entwickelt ist als der übrige Pupillarteil, findet seine Erklärung wohl darin, dass ihm ein Teil seines Ernährungsmateriales durch den wuchernden Lappen entzogen worden ist.

Man könnte nun noch daran denken, dass zwar der primäre Process auf der Irisvorderfläche lokalisiert gewesen sei, dass das von hier aus proliferierende Gewebe mit einem der Lenhossek-

schen Zapfen an der Vorderfläche der Linse verklebte, und dass der Linsenwulst somit doch auf die Persistenz eines derartigen Zapfens zurückzuführen sei. Allein, dieser Gedanke wird dadurch erledigt, dass die erwähnten Zapfen sich zu einer Zeit der frühen Fötalperiode schon wieder zurückbilden, wo von einer eigentlichen Irisanlage und somit auch von einem auf die Irisvorderfläche einwirkenden Reize noch gar nicht die Rede sein kann.

Hier mögen noch einige Bemerkungen über die Natur derartiger, entwicklungsstörender Vorgänge Platz finden. Dass eine derartige Störung auf einer sich im fötalen Leben abspielenden Erkrankung, vielleicht entzündlicher Art, beruhen kann, ist ja nach unseren heutigen Anschauungen durchaus möglich. Gewiss ist uns näheres über die Natur dieser Vorgänge bisher nicht bekannt, und Marchand[7]) betont mit Recht, dass die pathologisch-anatomischen Verhältnisse derartiger, in früherer Fötalperiode abgelaufener Erkrankungen, sich nicht ohne weiteres mit dem Begriffe der Entzündung decken können, weil in der Embryonalanlage im Gewebe gewisse, für den Ablauf einer typischen Entzündung notwendige Eigenschaften und Bestandteile gar nicht vorhanden sind. Daher ist es richtig, wie Hippel[4]) im Anschluss an diese Auffassung Marchand's ausführt, den Nachdruck weniger auf den Begriff der Entzündung als den der Erkrankung im allgemeinen zu legen. Wenn wir also in unserem Falle, wie sich aus den obigen Erörterungen ergibt, den primären Process in die Irisvorderfläche verlegen,

so wird mit der Annahme einer dort in Wirksamkeit gewesenen, vielleicht aus einer Erkrankung hervorgegangenen Reizung des Gewebes mit consecutiver Hyperplasie nichts herangezogen, was nicht im Bereiche grösster Wahrscheinlichkeit liegt. Dass eine Hyperplasie von Irisgewebe stattgefunden hat, zeigt der Befund; sicherlich aber darf eine solche Hyperplasie in das Kapitel des Pathologischen verwiesen werden. So wird mit der Annahme eines in unserem Falle im fötalen Leben vorhanden gewesenen, wohl krankhaften Processes, der eine zur Gewebsproliferation führende Reizung setzte, ja gar keine Hypothese aufgestellt, sondern nur eine Thatsache ausgedrückt, die an sich unanfechtbar ist, so lange wir uns damit begnügen, über die Genese und den Verlauf der ihrem spezifischen Wesen nach bisher unbekannten Dinge nicht mehr auszusagen, als wir thatsächliches von ihnen wissen können.

Zum Schlusse ist es mir eine angenehme Pflicht, meinem hochverehrten Lehrer, Herrn Professor Dr. Eversbusch, für die Anregung zu der Arbeit und für das ihr entgegengebrachte Interesse meinen besten Dank auch an dieser Stelle auszusprechen.

Literatur.

a) Allgemeines.

1) van Duyse, Genèse de la corectopie. Archiv d'ophthalmologie XV. 1895.
2) Oscar Hertwig, Lehrbuch der Entwicklungsgeschichte.
3) C. Hess, Ueber fötale Rupturen der hinteren Linsenkapsel und über Lenticonus posterior. Zeitschrift f. Augenheilkunde Bd. I. 1899.
4) E. v. Hippel, Die Missbildungen und angeborenen Fehler des Auges. In Gräfe-Sämischs Handbuch der Augenheilkunde, I. Bd. 2 Kap. IX. 1900.
5) E. v. Hippel, Ueber die verschiedenen Formen von angeborener Cataract und ihre Beziehungen zu einander. Gräfes Archiv LIV, 1.
6) Lenhossek, Die Entwicklung des Glaskörpers. Budapest 1903.
7) Marchand, „Die Missbildungen“ in Eulenburgs Realenzyklopädie.
8) Nussbaum, Entwicklungsgeschichte des menschlichen Auges, in Gräfe-Sämischs Handbuch der Augenheilkunde. I, Bd. 2, Kap. VIII. 1900.

b) Literatur über Membrana pupillaris perseverans:

1771. 10) Wrisberg, Novi commentarii Soc. reg. Göttinginiensis. Tom. II.
1818. 11) Portal, Memoires du museum d'histoire naturelle. T. IV.
1823. 12) Jacob, Medico-chirurgical transactions. XII.
1827. 13) Beer, Lehre von den Augenkrankheiten. Bd. II.
14) Tiedemann, Zeitschrift für Physiologie von Tidemann u. Treviranus.

1834. 15) Wardrops, The morbid anatomy of the human eye. Vol. II. London.
16) v. Ammon, in v. Ammons Monatsschrift Bd. II, No. 6.
1861. 17) Henle, Entwicklungsgeschichte des Menschen.
18) A. Weber, Ein Fall von Membrana pupillaris perseverans. Gräfes Archiv Bd. 8, 1861.
1864. 19) A. v. Gräfe, Ueber Membrana pupillaris perseverans. Gräfes Archiv Bd. 11, I.
1865. 20) Schleicher, De Membrana pupillari perseveranti. Inaug.-Diss. Bonn.
21) Mooren, Ophthalmologische Beobachtungen p. 122.
22) Jones, W. Treatise etc. p. 144.
1866. 23) Horner, Zehenders klin. Monatsblätter. Zur Kasuistik der persistierenden Pupillarmembran.
1867. 24) Korn, Zur Kasuistik der Membrana pupillaris perseverans. Zehenders klin. Monatsblätter.
25) Cohn, Zur Kasuistik der Membrana pupillaris perseverans. Zehenders klin. Monatsblätter.
26) Keysr, Zur Kasuistik der Membrana pupillaris perseverans. Zehenders klin. Monatsblätter.
1870. 27) Hirschberg, Bericht über die Augenklinik. Berliner klin. Wochenschr. p. 528.
1871. 28) Szokalski, Fall von Membrana pupillaris perseverans. Referiert bei Talko, Zehenders klin. Monatsblätter.
29) Talko, Coloboma Iridis et Chorioideae und Membrana pupillaris perseverans. Zehenders klin. Monatsblätter.
30) Königstein, Ueber Pupillarmembran. Gräfes Archiv XVII, 3, p. 60.
1874. 31) Schöler, Jahresbericht über seine Augenklinik.
32) Hirschler, Ein Fall von Membrana pupillaris perseverans. Szemeszet, Beilage zum Orvosi Hetslap 1874, 1.
33) Schapringer, Mydriasis, persistent pupillary membrane. Med. and surgical repert.
34) Brière, Persistance incomplète de la membrane pupillaire. Annales d'oculistique t. 72.
1877. 35) Alexander, Persistierende Pupillarmembran. Correspondenzblatt der Aerzte im Rheinland, September.

1878. 36) Breitbarts, Beiträge zur Kenntnis der Ectopia pupillae. Inaug.-Diss. Giessen.

37) Klein, Ein Fall von Pupillarmembran. Wiener klin. Blätter 11. April.

1879 38) Lieberkuhn, Archiv f. Anatomie und Physiologie. Zur Anatomie des Embryonalauges.

39) Virchow, Würzburger Sitzungsberichte, 24. Mai 1879.

40) Carré, Dèbris de la membrane pupillaire. Gaz. d'Ophthalmologie I, S. 33.

41) Rumschewitsch, Membrana pupillaris perseverans. Protokoll der Gesellschaft d. Aerzte, Kiew.

1880. 42) Agnew, Three cases of persistent pupillary membrane. Transact. Americ. Ophth. Society.

43) Lamelson, Ungewöhnlicher Fall einer Membrana pupillaris perseverans. Zentralblatt für praktische Augenheilkunde, Juli.

1881. 44) Cohn, Zur Anatomie der persistierenden Pupillarmembran. Zentralblatt für praktische Augenheilkunde, April.

45) Power, Case of persistent pupillary membrane. Transact. Ophthalm. Soc. of the united hingdoms. Vol. I.

46) Streatfield, Case of persistent remains of pupillary membrane. Ibid.

47) Michel, Iris und Iritis. Gräfes Archiv Bd. XXVII, 2.

1882. 48) Uthoff, in Schölers Jahresbericht der Klinik.

49) Rumschewitsch, Coloboma oculi, membrana pupillaris persistens, Polycoria. Hirschbergs Zentralblatt, Mai.

50) — — Fall von konservierten Resten des embryonalen Pupillarmembran. Ibid.

51) Talko, Fall von Membrana pupillaris perseverans. Zehenders klin. Monatsblätter.

52) Mooren, Fünf Lustren ophthalmologischer Tätigkeit.

53) Schleich, Mitteilungen aus der ophthalmologischen Klinik zu Tübingen I.

1883. 54) Mayerhausen, Ungewöhnlich langes Persistieren

der Pupillarmembran bei Kaninchen, Zeitschrift für vergleichende Augenheilkunde, II.

54) v. Hasner, Operative Entfernung der persistierenden Pupillarmembran durch Korelyse. Prager med. Wochenschrift 47 u. 48.

55) Vasseaux, Persistance de l'arterie hyaloidienne et de la membrane pupillaire. Archives d'Ophthalmologie III, No. 6.

1884. 56) v. Hasner, Wiener Zentralblatt für praktische Augenheilkunde.

57) Franke, Zur Lehre von der Membrana pupillaris perseverans. Gräfes Archiv XXX, 4.

58) Berger, Membrana pupillaris perseverans und fadenförmige Trübungen der hinteren Linsenkapsel. Zehenders klin. Monatsblätter.

1885. 59) Makrocki, Membrana pupillaris Corneae adhaerens. Knapps Archiv, XIV.

1886. 60) van Duyse, Contribution à l'étude des Membranes pupillaires persistantes. Annales d'oculistique, T. 95.

61) Lawrentjeff, Zur Frage der kongenitalen Irisanomalien. Hirschbergs Zentralblatt.

62) Mayerhausen, Eine sehr seltene Form von persistierender Pupillarmembran. Zehenders klin. Monatsblätter.

63) v. Reuss, Zur Kasuistik der angeborenen Anomalien des Auges. Wiener med. Presse 9 ff.

64) Debièrre, Seltene kongenitale Anomalie der Iris. Congrès de la Société française de Medicine, 29. April 1886.

1887. 65) Collins, Miscellaneous cases and observations. The royal London Ophthalmie Hospital reports XI. Januar.

1888. 66) Wicherkiewicz, Beiträge zur Kenntnis der persistierenden Pupillarmembran. Gräfes Archiv XXVIV, 4.

67) Bock, Pigmentklümpchen in der Vorderkammer frei beweglich. Zehenders klin. Monatsblätter.

68) Collins, The capsulo. pupillary membrane, with tome varietics of its persistence. The London royal Ophthalmie Hospital reports Juli 1888.

1889. 69) Rumschewitsch, Zur Anatomie der persistierenden Pupillarmembran. Knapps Archiv XX.

70) Sayer Hasbrouck, Providence. A report of case of persistens pupillary membranes and persistent hyaloid artery. (The journal of Ophthalmologie, Otology, Laryngocopy.)

1890. 71) Zirm, Ein Fall von der Cornea adhärierender Pupillarmembran. Zehenders klin. Monatsblätter.

1892. 72) Weinbaum, Angeborene Veränderungen des Pupillarrandes. Zehenders klin. Monatsblätter, September.

1893. 73) Baas, Colobom der Linse durch persistierendes Istalgewebe. Zehenders klin. Monatsblätter, August.

74) Logetschuckow, Ein Fall von Iriscolobom mit eigentümlichen Resten der Pupillarmembran. Uyest Ophthalm. X.

75) Stephenson, Concerning pupillary membrane and its frequency. Transactions of the Ophthalm. Society of the united kingdoms, XIII.

76) Wintersteiner, Ein Fall von der Cornea adhärierender Pupillarmembran. Wiener klinische Wochenschrift No. 28.

77) Vossius, Zur Kasuistik der angeborenen Anomalien des Auges. Deutschmanns Beiträge zur Augenheilkunde, I.

1894. 78) Murry, A congenital iris band aeross the pupillary space. American Journal of Ophthalmology, April.

79) Latimer Philipps, Persistens pupillary membrane assoriated with atrophy of choroid and optic nerve. American Journal of Ophthalmology, Mai.

1895. 80) Mager, Ein Fall von Entwicklungsanomalie beider Augen. Wiener klinische Wochenschrift No. 14.

81) Topolanski, Gefässabnormität am vorderen Bulbusabschnitt. Wiener medizinische Blätter 11.

1896 82) Jeannulatos, Étude de la formation de la chambre anterieure, embryogénie de la membrane pupillaire, part quelle prend dans l'evolution de l'iris. Archives d'ophthalmologie, Septembre.

83) Moll, Glaskörperarterie, Pupillarmembran und subkonjunktivales erweitertes Venennetz am selben Auge. Hirschbergs Zentralblatt S. 75.

84) Meyer, Mikrophthalmus mit Membrana pupillaris beiderseits. Hirschbergs Zentralblatt S. 237.
85) Norris, Three cases of persistent pupillary membrane. Transactions Americ. Ophth. Society.
1897. 86) Linde, Ein seltener Fall von Pupillarmembran. Hirschbergs Zentralblatt S. 81.
87) Noris, Cases of persistent pupillary membrane, in which there was a firm attachment to the lens capsule with particular opairty of this membrane and a thiss layer of underlyng lens substance. Transactions Americ. Ophth. Society.
88) Kaleic, Ein Fall von persistierender Arteria hyaloidea und ein Fall von persistierender Pupillarmembran. Wiener med. Wochenschrift No. 48.
1900. 89) Fisher, A case of congenital imperfect separation of the iris from the cornea. Ophth. Society of the kingdoms, 13. Dezember.
90) Thomson, Membrana pupillaris perseverans beiderseits. College of physicians of Philadelphia. The Ophthalm. Record.
91) Wüstenfeld, Persistierende Pupillarmembran mit Adhaerenz an der Cornea. Zeitschrift für Augenheilkunde IV, Heft 5.
1901. 92) Lommel, Ueber angeborene Irisanomalien. Inaug.-Dissert. Giessen.
1902. 93) Spörl, Ueber Pupillarmembran. Inaug.-Dissert. München.

Lebenslauf.

Ich, Carl Conrad Haeberlin, wurde am 20. Januar 1878 zu Frankfurt am Main als der Sohn des dortigen Rechtsanwaltes Justizrats Dr. E. J. Haeberlin und seiner Ehefrau Helene, geborene Soemmering, geboren und bin evangelisch-lutherischer Confession.

In meiner Vaterstadt besuchte ich die Vorschule der Musterschule und das dortige städtische Gymnasium, das ich Herbst 1896 absolvierte. Sodann diente ich vom 1. Oktober 1896 bis 1. Oktober 1897 als Einjährig-Freiwilliger beim 25. Grossherzoglich hessischen Feldartillerie-Regiment zu Darmstadt. Hierauf war ich im Wintersemester 1897/98 bei der philosophischen Facultät der Münchener Universität eingeschrieben und beschäftigte mich mit Philosophie und Kunstgeschichte; Ostern 1898 wandte ich mich dem Studium der Medizin zu; mit Ausnahme des fünften, in Kiel verbrachten Semesters war ich stets bei der Münchener Universität immatriculiert. Am 5. März 1900 bestand ich in München die ärztliche Vorprüfung, am 27. Februar 1903 erhielt ich daselbst die ärztliche Approbation.

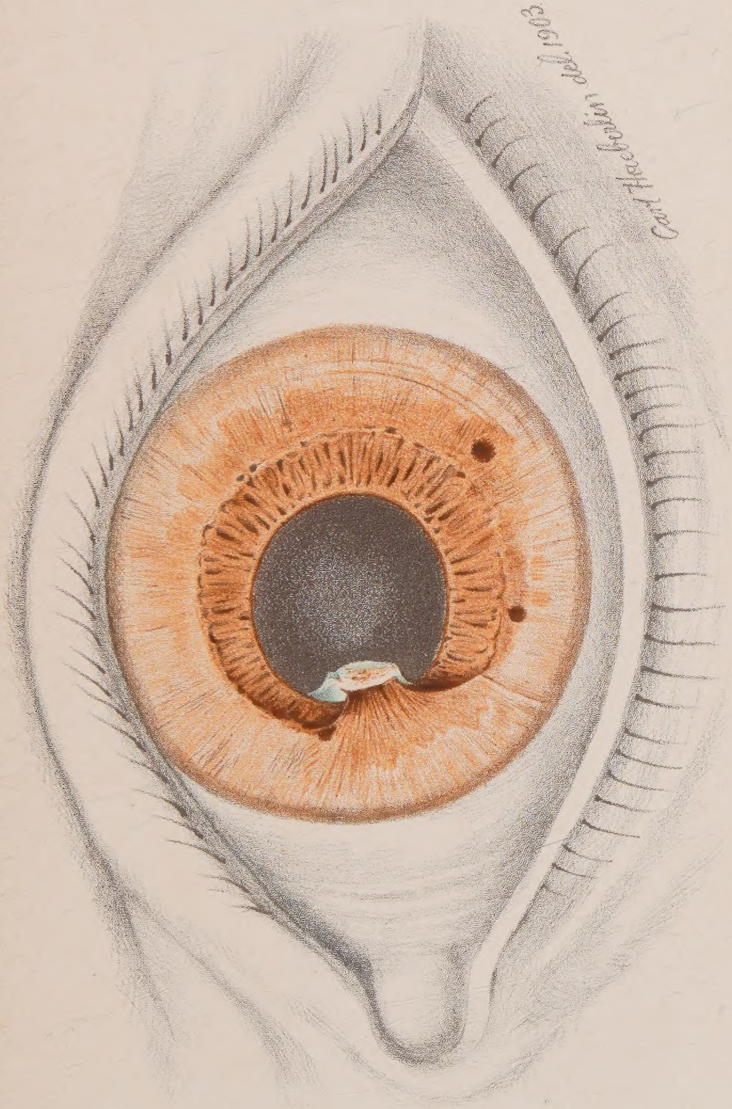
Carl Haeckel del. 1903
C. Krapf lith.